

МЕЖДИСЦИПЛИНАРНЫЕ ПОДХОДЫ  
К РАННЕЙ ДИАГНОСТИКЕ  
И СКРИНИНГУ ОПУХОЛЕВЫХ  
И ПРЕДОПУХОЛЕВЫХ ЗАБОЛЕВАНИЙ  
(на примере рака молочной железы)

О.С. Гилева, доктор медицинских наук, заведующая кафедрой пропедевтики и физиотерапии стоматологических заболеваний, Пермская государственная медицинская академия им. ак. Е.А. Вагнера

Г.Г. Фрейнд, доктор медицинских наук, заведующая кафедрой патологической анатомии с секционным курсом, Пермская государственная медицинская академия им. ак. Е.А. Вагнера

О.А. Орлов, доктор медицинских наук, заведующий кафедрой онкологии, лучевой диагностики и лучевой терапии, Пермская государственная медицинская академия им. ак. Е.А. Вагнера

Т.В. Либик, кандидат медицинских наук, ассистент кафедры пропедевтики и физиотерапии стоматологических заболеваний Пермская государственная медицинская академия им. ак. Е.А. Вагнера

Е.И. Герасимова, аспирант, Институт механики сплошных сред УрО РАН

О.А. Плехов, доктор физико-математических наук, старший научный сотрудник, Институт механики сплошных сред УрО РАН

Ю.В. Баяндин, кандидат физико-математических наук, научный сотрудник, Институт механики сплошных сред УрО РАН

И.А. Пантелеев, кандидат физико-математических наук, младший научный сотрудник, Институт механики сплошных сред УрО РАН

Описаны состояние, проблемы и перспективы применения метода инфракрасной термографии (ИКТ) в комплексе диагностических и скрининговых методик для практической онкологии. Представлены этапные результаты клиничко-лабораторных исследований, освещающие: процесс внедрения методики ИКТ-обследования молочных желез в клиническую практику; качественные характеристики ИК-образа здоровых и пораженных раком МЖ; данные анализа результатов ИКТ методами нелинейной динамики. Определено наличие количественных различий в пространственных распределениях флуктуаций температур в визуально неизмененных и пораженных тканях; продемонстрированы качественные различия их фазовых портретов (хаосограмм). По данным DFA-анализа охарактеризованы температурные сигналы в различных топографических зонах иссеченной по поводу опухоли ткани. В сравнительном аспекте изучены корреляционные свойства температурных сигналов интактных и пораженных фокусов.

Одна из основных проблем российской онкологии – поздняя диагностика злокачественных новообразований. Подавляющее большинство онкологических

заболеваний (ОЗ) выявляется на запущенных стадиях, когда даже современная комбинированная длительная противоопухолевая терапия не всегда позволяет надеяться на полное выздоровление пациента, кардинально улучшить качество его жизни. Современная онкология, как мультидисциплинарная наука, требует сотрудничества решения многих актуальных проблем, связанных как с выявлением закономерностей возникновения и развития злокачественных новообразований, так и поиском оптимальных методов их ранней диагностики и лечения. В настоящее время научные основы онкологии представляют собой сплав фундаментальных исследований в области онкогенетики, молекулярной онкологии, биофизики и нанотехнологий, а также созданных на их основе передовых клинических разработок. Известно, что в организме человека нет органов или тканей, в которых не могли бы развиваться различные по гистогенезу опухоли.

Онкологические заболевания относятся к группе наиболее социально значимых болезней. По данным Всемирной организации здравоохранения (WHO, 2011), в 2010 году смертность населения планеты от ОЗ приблизилась к 8 млн человек и достигла 13 % в общей структуре мировой смертности населения. По прогнозам ВОЗ (WHO, 2011), в 2015 году этот показатель увеличится до 9 млн человек, а в 2030 г. достигнет 11,4 млн. В 2010 году показатель поражаемости ОЗ на 100 000 населения России составил 364,2 и на 17,8 % превысил таковой в 2000 г., что отражает неблагоприятные тенденции современной онкологии. Уровень ОЗ у населения Пермского края в целом соответствует общероссийскому и отражает насущную необходимость существенной модернизации всей системы оказания онкологической помощи.

Современная мировая медицина кардинально пересматривает роль методов диагностики ОЗ, делая первоочередной акцент на проблему их раннего выявления по обращаемости и/или в процессе скрининговых обследований населения на доврачебном этапе и врачами общей

практики. К числу наиболее распространенных (среди населения земного шара, РФ и Пермского края) клинико-топографических вариантов ОЗ с высоким уровнем смертности относится рак молочной железы (РМЖ). По данным ВОЗ (2010 г.), ежегодно в мире наблюдаются у онколога по поводу РМЖ и проходят онкологическое лечение 11 млн женщин, причем каждый год регистрируется до 1,2 млн новых случаев этого ОЗ, а погибает до 500 тыс. женщин. В 2006 г. в России выявлено 48 821 больных РМЖ, причем прирост заболеваемости за период 1996–2006 гг. составил – 24,6 %. Выявляемость РМЖ на ранних стадиях процесса (I–II) составила 62,1 %, показатель запущенности (III–IV ст.) – 37,2 % [1].

Традиционные подходы к ранней диагностике и скринингу РМЖ имеют свои «за и против». Наиболее востребованы следующие методы: маммография, компьютерная томография, магнитно-резонансная томография, УЗИ. Маммография – стандартный анатомо-топографический метод лучевой диагностики опухолей молочной железы, применение которого позволяет снизить смертность в 22 % случаев РМЖ [3]. Однако при всей ценности метода маммографии – стандартного скринингового метода первого ряда, он имеет ряд недостатков, к которым относятся дозовая лучевая нагрузка, финансовая затратность обследования, требующего специального дорогостоящего оборудования и оснащения, вариативность информативности метода, например, при плотном фоне железы (у молодых женщин, на фоне заместительной гормональной терапии и др.), а также трудности объективного анализа результатов, стимулирующие развитие цифровой маммографии.

Новые возможности объективизации результатов стандартной маммографии с помощью мультифрактального анализа изображений маммограмм (WTMM-analysis) продемонстрированы в исследованиях P. Kestener et al. [3]. Специалисты считают, что результаты стандартной маммографии не дают возможности поставить окончательный диагноз РМЖ, а лишь указывают на его возможность с определен-

ной степенью вероятности. Правильность предварительного диагноза в значительной степени может зависеть от использования дополнительных диагностических процедур, т.е. применения маммографии в тандеме с другими клинико-функциональными методами обследования.

Прогресс современной ядерной медицины в онкологии во многом связывается с внедрением скрининговых методов функциональной визуализации опухолей, которые в отличие от анатомо-топографических методов лучевой диагностики (маммография, магниторезонансная томография, компьютерная томография) способны не только охарактеризовать состояние и динамику опухолей по их размерам и структуре, но, что особенно важно, выявить функциональную (физиологическую) составляющую процесса: степень васкуляризации опухолей, уровень нарушений ее метаболизма и др.

К методам функциональной визуализации справедливо относят метод инфракрасной термографии (ИКТ), основанный на регистрации и обработке путем естественного теплового излучения здоровых и пораженных тканей в диапазоне электромагнитного спектра 9 000–14 000 нм. ИК-образ аналогичен анатомическому, отражает его функциональные особенности (тканевой метаболизм, ангиогенез и др.) через температурные характеристики: распределение «горячих» и «холодных» участков, их размеры и границы; разность температур по сравнению с перифокальной зоной, симметричными участками; появление аномальных зон гипо- и гипертермии и др.

За последние 15 лет мировой медицинской накоплен определенный опыт использования ИКТ в онкологии, прежде всего при РМЖ. Специалистами определены конкретные конкурентные преимущества ИКТ в системе онкоскрининга – возможность анатомо-топографической и функциональной оценки пораженной ткани, неинвазивный характер, безопасность и возможность многократного применения метода; мобильность оборудования (ИКТ-камеры), позволяющая широко использовать ИКТ специалистами довра-

чебного звена и врачами общей практики.

В ряде зарубежных обзоров, посвященных диагностике рака, отмечено, что эффективность применения ИКТ для диагностики опухолей молочной железы составляет 83–90 % и, соответственно, аномалии МЖ, выявляемые по данным ИКТ, – важный фактор риска РМЖ [4]. В США с 1982 г. ИКТ одобрена в качестве дополнительного метода при скрининге РМЖ («The Biomedical Engineering Handbook, Medical Devices and Systems» (2006)).

Несмотря на значительный объем работ по применению ИКТ в онкологии до настоящего времени не определены точное место и роль этого метода в программах целевого онкологического скринингового обследования населения. Обсуждаются вопросы о целесообразности применения ИКТ как важнейшей части полимодального подхода к диагностике ОЗ, основанного на определенной последовательности применения клинических методов обследования, маммографии и ИКТ. Кроме того, перспективно оценить возможности применения ИКТ как самой ранней скрининговой процедуры.

Критический анализ состояния вопроса об объективизации результатов ИКТ свидетельствует о том, что критерии риска, определяемые по термограммам, зачастую являются описательными: повышение температуры тела от 1 до 6 °С, асимметрия термической картины, наличие существенных градиентов температур и т.д. Всесторонняя и точная интерпретация ИК-образа формулируется в качестве ключевой проблемы ранней диагностики ОЗ, разрешаемой только на основе междисциплинарных взаимодействий, что предполагает установление корреляций между состоянием сосудистой системы в опухолевом очаге и его перифокальных зонах, тепловыми выделениями и локальными молекулярно-морфологическими изменениями, которые, отражаясь на флуктуациях температурного поля, могут объективно характеризовать качественные закономерности стадийности онкогенеза.

Организационным ключом к решению столь важной междисциплинарной проблемы может стать формирование единой

трансдисциплинарной группы специалистов, обладающих соответствующими квалификациями и компетенциями, в составе которой организаторы здравоохранения, врачи-онкологи, врачи-патоморфологи, молекулярные биологи, физики, математики, программисты. Так, на протяжении последних десяти лет клиницисты (онкологи, патоморфологи, стоматологи и др.) ГБОУ ВПО ПГМА им. ак. Е.А. Вагнера Минздравсоцразвития России, Пермского краевого онкологического диспансера и коллектив специалистов лаборатории физических основ прочности ИМСС УрО РАН, объединившие свои усилия, разрабатывают фундаментальные и прикладные аспекты использования метода ИКТ. В состав трансдисциплинарной группы входят 13 участников, в т.ч. 4 доктора наук, 5 кандидатов наук и молодые ученые, из которых 9 человек – представители Российской Федерации, 1 – Франции, 3 – Израиля.

За эти годы дальнейшее развитие получили методы корреляционного анализа, основанные на обработке данных инфракрасного сканирования с использованием инфракрасной камеры CEDIP Silver 450M и данных 3D-количественной морфологии с использованием интерферометра-профилометра высокого разрешения New View 5000; разработаны методы анализа статистики флуктуаций температурного поля с использованием развитых методов оценки пространственно-временных инвариантов, сопоставлением последних с «симметричными инвариантами», соответствующими типам установленных коллективных мод;

предложено обобщение метода оценки условий термализации в терминах «эффективных температур» применительно к анализу флуктуаций температурного поля при инфракрасном сканировании биологических объектов [2].

В плане клинической адаптации методологии инфракрасного сканирования объектов проведено инфракрасное сканирование 46 пациентов с признаками онкопатологии (РМЖ), в том числе в условиях «холодового» и «глюкозного» тестов, результаты которого представлены на рис. 1.

Проведен спектральный и корреляционный анализ флуктуаций температурного поля (Фурье- и вейвлет-спектры пространственных распределений флуктуаций температуры). Установлены достоверные количественные различия в пространственных распределениях флуктуаций температур здоровых (визуально неизмененных) и пораженных раком МЖ. Также определены качественные различия фазовых портретов – хаосограмм здоровых и пораженных раком МЖ (рис. 2–4).

На этапах оперативного вмешательства по поводу опухоли МЖ проведен забор биоматериала и исследованы температурные сигналы в различных топографических зонах иссеченной ткани, а также изучены корреляционные свойства температурного сигнала в опухоли, перифокальной и интактной ткани МЖ; установлена устойчивая тенденция к коррелируемости температурного шума в опухолевой ткани (рис. 5, 6).

Впервые установлено, что в здоровой и прилежащих к опухоли тканях молоч

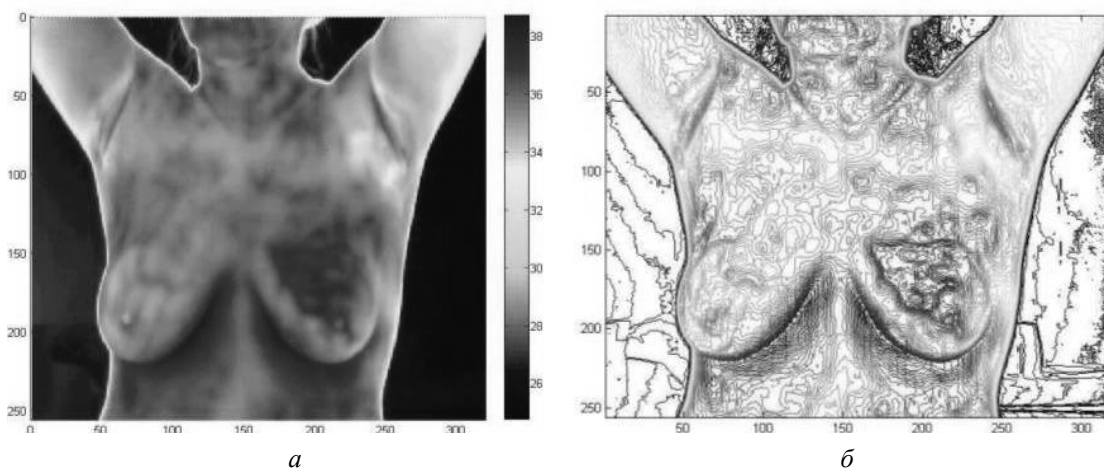


Рис. 1. Температурный образ молочных желез (а) и изолинии температуры (б)

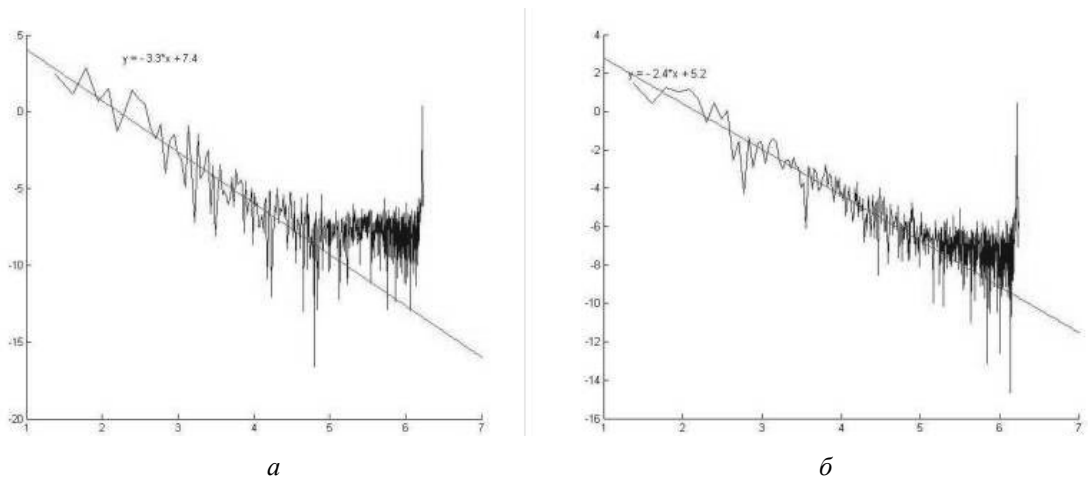


Рис. 2. Фурье-спектр температурного сигнала для здоровой (а) и пораженной (б) молочной железы

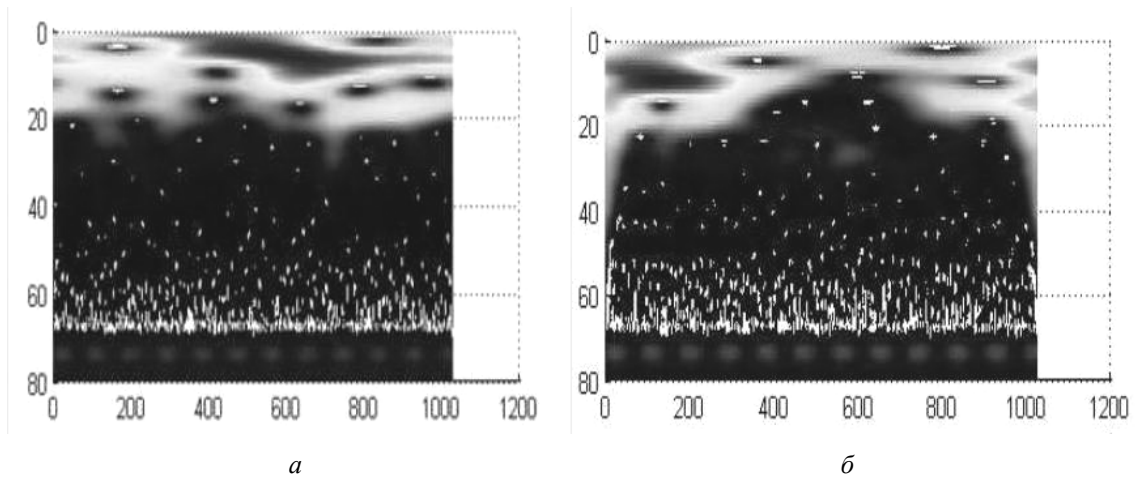


Рис.3. Амплитуды вейвлет-коэффициентов для здоровой (а) и пораженной (б) молочной железы

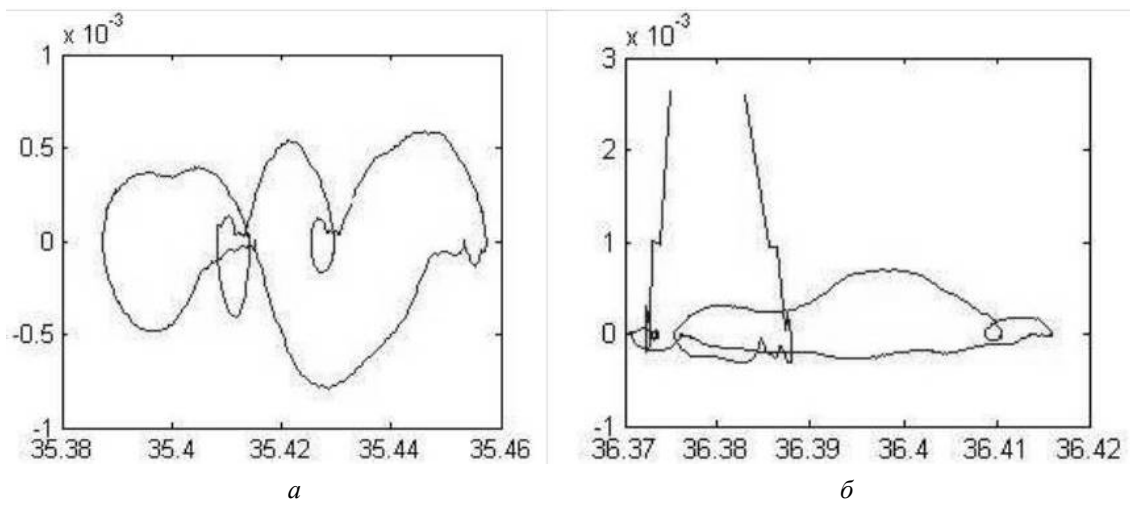


Рис. 4. Типичный фазовый портрет температурного сигнала для здоровой (нехаотичная диаграмма – а) и пораженной (хаотичная диаграмма – б) ткани молочной железы

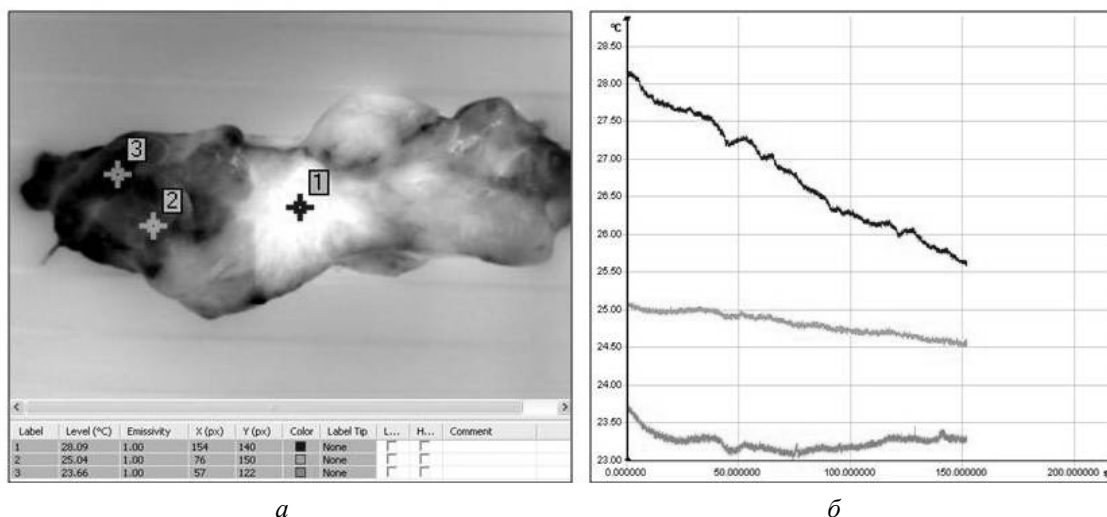


Рис. 5. Распределение температуры на поверхности исследуемого образца ткани молочной железы (а) и соответствующие температурные сигналы (б)

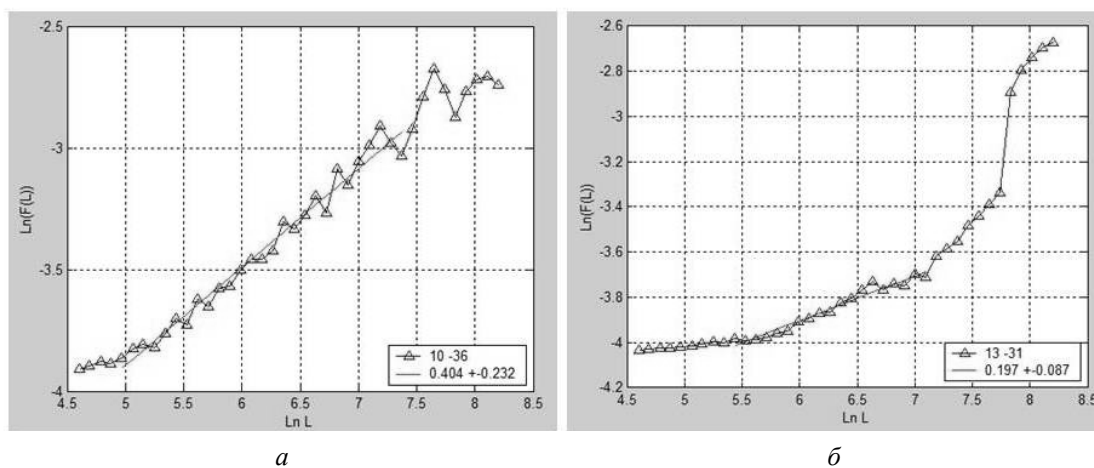


Рис. 6. Корреляционные свойства температурного сигнала в опухоли (а) и здоровой ткани (б) молочной железы (по данным DFA (Detrended Fluctuation Analysis)-метода)

ной железы температурные сигналы являются преимущественно антикоррелированными, а в опухоли наблюдается устойчивая тенденция к коррелируемости температурного шума.

Общеизвестно, что процессы онкогенеза тесно связаны с изменениями морфологических признаков опухолей как качественного, так и количественного характера. В медицинской практике количественные методы исследования дополняют традиционные, являясь более объективными и точными по сравнению с качественными. Последнее десятилетие характеризуется продвижением тех областей медицинской науки, которые связаны с разработкой современных количественных методов исследования морфологии ткани. Так, специалистами, входящими в состав трансдисциплинарной группы, ос-

воена методика забора, подготовки и исследования биоматериала опухоли МЖ методом атомно-силовой микроскопии (АСМ, аппарат «Nano-DST»), определены оптимальные параметры для характеристики микрорельефа поверхности клеток, получены первые АСМ-образы клеток при РМЖ и соответствующие им рельефы высот для различных пространственных сечений. Глубокие и всесторонние исследования морфологических признаков онкогенеза, роли молекулярно-генетических изменений, особенностей их динамики при стадировании процесса являются важнейшими аспектами фундаментальных и клинических исследований в онкологии, направленных на решение одной из ее актуальных проблем – ранней морфологической диагностики предрака и рака.

Таким образом, критически анализируя состояние поднимаемой проблемы, реально оценивая опыт и возможности международной исследовательской группы, связывая молекулярно-морфологические признаки онкогенеза с коллективными эффектами, устанавливаемыми на основе развиваемых динамических моделей поведения ансамблей ДНК, разрабатывая экспериментальные подходы к определению инвариантов в терминах «эффективных температур» по данным ИКТ высокого пространственно-временного разре-

шения, представляется возможным по-новому качественно и количественно охарактеризовать закономерности онкогенеза при различных сценариях молекулярно-морфологических и функциональных изменений в тканях, обозначить наиболее значимые маркеры риска ОЗ, предложить оптимальные тандемы морфофункциональных методик для ранней диагностики онкопатологии и, в конечном итоге, выбрать наиболее рациональный вариант критической технологии онкологического скрининга больших групп населения.

#### Библиографический список

1. Алгоритмы выявления онкологических заболеваний у населения Российской Федерации: метод. рекомендации для организаторов здравоохранения, врачей первичного звена, врачей-специалистов. – М., 2009. – 38 с.
2. Белкин А.Н., Герасимова Е.И., Пахомова А.О. Метод инфракрасной термографии в диагностике рака молочной железы // Материалы 44-й Всероссийской научной конференции с международным участием студентов и молодых ученых «Актуальные проблемы теоретической, экспериментальной, клинической медицины и фармации», Тюмень, 2010. – С. 172.
3. Wavelet-based multifractal formalism to assist in diagnosis in digitized mammograms / P. Kestener [et al.] // Image Anal. Stereol. – 2001. – Vol. 20. – P. 169–174.
4. Read J.F., Elliott R.L. Breast thermography // Cancer, 1995; 79: 186–188; Wright T., McGechan A. Breast cancer: new technologies for risk assessment and diagnosis // Mol. Diagn, 2003; 7(1): 49–55.